



**Evangelisches  
Diakonieverband**  
Akad. Lehrkrankenhaus  
der Universität Freiburg

## Jahresbericht 2013 | Viszeralmedizinisches Zentrum

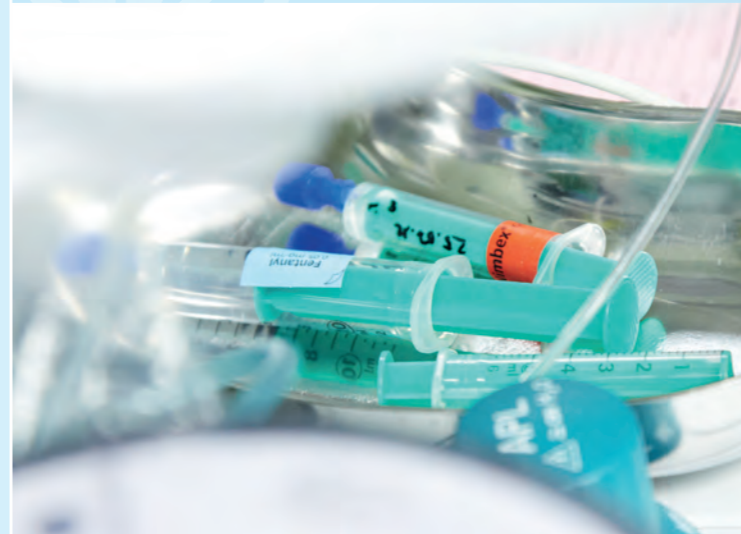

Evangelisches Diakonieverband Freiburg

[www.diakonieverband.de](http://www.diakonieverband.de)

# Inhaltsverzeichnis

Vorwort .....	4
Who is who in der Viszeralchirurgie.....	6
Who is who in der Gastroenterologie.....	8
Stationen in der Viszeralchirurgie .....	10
Stationen in der Gastroenterologie.....	11
Auflistung der Eingriffe in der Viszeralchirurgie.....	12
Auflistung der Eingriffe in der Gastroenterologie .....	14
Refluxchirurgie.....	16
Kasuistik: Intraabdomineller GIST-Tumor.....	18
Kasuistik: Klatskin III Tumor.....	20
Kasuistik: Dünndarm GIST.....	22
Kasuistik: Kapselendoskopie .....	24
Kasuistik: Endoskopische Submukosadisektion (ESD).....	26
Chirurgische Wunder.....	28
Wichtige Telefonnummern .....	31



# Vorwort

## SEHR GEEHRTE, LIEBE KOLLEGINNEN UND KOLLEGEN,

zum zweiten Mal präsentieren wir Ihnen unseren Jahresbericht des Viszeralmedizinischen Zentrums (VMZ) am Evangelischen Diakoniekrankenhaus Freiburg, um Sie über unsere aktuellen Entwicklungen und ferner über unsere diagnostischen und therapeutischen Möglichkeiten zu informieren.

Seit dem vergangenen Jahr hat sich unser VMZ überaus positiv weiterentwickelt. Die interdisziplinäre Zusammenarbeit wird tatsächlich täglich „gelebt“, die Kommunikationswege in unserem Hause sind erfreulicherweise extrem kurz. Regelmäßig findet nun auch mittwochnachmittags die interdisziplinäre Fallbesprechung statt, um komplexe viszeralmedizinische Krankheitsbilder – u. a. auch mit den Kollegen der Radiologie und ggf. weiterer Fachdisziplinen – zu diskutieren und patientenorientierte, optimale Therapieentscheidungen zu treffen.

Der bereits 2012 begonnene Umbau des Operationstraktes und der Intensivstation/Intermediate Care (IMC) wurde auch im vergangenen Jahr bei laufendem Betrieb weitgehend störungsfrei weitergeführt und wird voraussichtlich im Jahre 2014 fertiggestellt.

Das neue Ärztehaus mit dem Zentrum für Strahlentherapie und der Onkologischen Schwerpunktpraxis hat seinen Betrieb reibungslos aufgenommen und rundet das Profil unseres onkologisch ausgerichteten Zentrums ab. Die professionelle Zusammenarbeit zwischen den niedergelassenen Fachkollegen und dem VMZ wird von unseren gemeinsamen Patienten sehr begrüßt, da sie auf gut informierte und personell konstante Behandlungsteams treffen.

Wie Sie an den Leistungszahlen (siehe hinten) unschwer erkennen können war 2013 ein sehr erfolgreiches Jahr für uns und es konnte eine ganz erhebliche Leistungssteigerung erreicht werden. Sowohl im gastroenterologischen diagnostischen bzw. endoskopisch-interventionellen Bereich wurden komplexe Interventionen wie z.B. die transgastrale Pankreasnekrosektomie erfolgreich durchgeführt, auch wurde die Expertise bezüglich der endoskopischen Submukosadissektion (ESD) weiter ausgebaut. Darüber hinaus wurde eine interdisziplinäre Oesophagusfunktionsdiagnostik mit drahtloser pH-Metrie (Bravo-System) und hochauflösender Oesophagusmanometrie etabliert. Ab Anfang 2014 wird zusätzlich die Dünndarmkapsel-Endoskopie für spezielle Fragestellungen zur Verfügung stehen!



In der Viszeralchirurgie wurden die Operationszahlen in allen Bereichen ganz erheblich gesteigert und dabei auch komplexe multi-viszeralchirurgische Eingriffe erfolgreich durchgeführt. Auch sehr betagte und multimorbide Patienten konnten Dank der Unterstützung der kompetenten Kollegen der Intensivstation und Anästhesiologischen Abteilung behandelt werden. Die effektive Teamarbeit wäre ohne das große Engagement aller Mitarbeiter – sowohl auf ärztlicher als auch auf pflegerischer Seite – nicht möglich gewesen. Deshalb gilt unser ganz besonderer Dank allen Kolleginnen und Kollegen, die auch im Jahr 2013 maximalen Einsatz gezeigt haben. Unser Dank gilt auch dem Vorstand und den Verwaltungsmitarbeitern, die uns im vergangenen Jahr vertraut und unterstützt haben.

Last but not least liegt es uns aber am Herzen zu betonen, dass trotz der erheblichen Leistungssteigerung und Innovationen der hilfesuchende Patient weiterhin im Zentrum unserer Bemühungen steht und Sie auch in Zukunft mit einer patientenorientierten und menschlichen Betreuung rechnen können – unabhängig davon in welcher Klinik der Erstkontakt hergestellt wird.

Wir bedanken uns herzlich für den kollegialen Austausch sowie für Ihre konstruktive Unterstützung und für die regelmäßigen Zuweisungen.

Wir freuen uns auf die weitere gemeinsame Zusammenarbeit.

Mit herzlichen kollegialen Grüßen

Prof. Dr. H.-P. Allgaier



*H.-P. Allgaier*

Prof. Dr. B. Rumstadt



*B. Rumstadt*

## Who is who in der Viszeralchirurgie?



**Prof. Dr. med. B. Rumstadt**  
Chefarzt  
rumstadt@diak-fr.de



**Dr. med. R. Ewert**  
Oberarzt  
ewert@diak-fr.de



**Dr. med. H. Rauer**  
Leitender Oberarzt  
rauer@diak-fr.de



**Dr. med. M. Gröschl**  
Oberarzt  
groeschl@diak-fr.de



**A. Siebold**  
Oberarzt  
a.siebold@diak-fr.de



**Dr. med. P. Weigold**  
Oberarzt  
weigold@diak-fr.de



**P. Krause**  
Assistenzarzt  
krause@diak-fr.de



**Dr. med. A. McPherson**  
Assistenzärztin  
mcperson@diak-fr.de



**Dr. med. J. Sietzen**  
Assistenzarzt  
sietzen@diak-fr.de



**Dr. med. C. Kunzmann**  
Assistenzärztin  
kunzmann@diak-fr.de



**S. Richter**  
Assistenzärztin  
richter@diak-fr.de



**Dr. med. C. ter Wolbeek**  
Assistenzarzt  
wolbeek@diak-fr.de



**Dr. med. M. Mammig**  
Assistenzarzt  
mammig@diak-fr.de



**T. Rudolf**  
Assistenzarzt  
rudolf@diak-fr.de

# Who is who in der Gastroenterologie?



**Prof. Dr. med. H.-P. Allgaier**  
Chefarzt  
allgaier@diak-fr.de



**Dr. med. R. Siebold**  
Oberarzt  
siebold@diak-fr.de



**D. Alivertis**  
Leitender Oberarzt  
alivertis@diak-fr.de



**C. Vollbrandt**  
Oberarzt  
vollbrandt@diak-fr.de



**Dr. med. D. Galandi**  
Oberarzt  
galandi@diak-fr.de



**J. Jonas**  
Oberarzt  
jonas@diak-fr.de



**P. Andert**  
Assistenzarzt  
andert@diak-fr.de



**Dr. med. K. Klee**  
Assistenzärztin  
klee@diak-fr.de



**Dr. med. R. Schunk**  
Assistenzarzt  
schunk@diak-fr.de



**Dr. med. M. Gerner**  
Assistenzarzt  
gerner@diak-fr.de



**Dr. med. C. Lunke-Steffl**  
Assistenzärztin  
lunke@diak-fr.de



**Dr. med. S. Senn**  
Assistenzärztin  
senn@diak-fr.de



**Dr. med. T. Heck**  
Assistenzarzt  
heck@diak-fr.de



**Dr. med. J. Maus**  
Assistenzärztin  
maus@diak-fr.de



**Dr. med. E. Walker**  
Assistenzärztin  
walker@diak-fr.de

# Viszeralchirurgie

STATION C1A und C1B  
30 Betten  
11,5 Planstellen

STATION C2A und C2B  
35 Betten  
11,5 Planstellen



# Gastroenterologie

STATION M1A und M1B  
38 Betten  
17,25 Planstellen

STATION M2A, M2B  
und M3A  
38 Betten  
18,5 Planstellen



# Eingriffe in der Viszeralchirurgie

Anzahl	2012	2013	Anzahl	2012	2013
<b>HERNIEN</b>	<b>512</b>	<b>599</b>	Portimplantation	72	119
<b>Leistenhernie</b>			<b>GASTROINTESTINALE CHIRURGIE</b>	<b>476</b>	<b>622</b>
Laparoskopische Hernioplastik (TAPP)	145	264	<b>Biliodigestive Eingriffe</b>	<b>377</b>	<b>472</b>
Laparoskopische Hernioplastik (TAPP) bei Rezidiv	22	24	Laparoskopische Cholezystektomie	338	423
Konventionelle Hernioplastik (Lichtenstein)	141	64	Konventionelle Cholezystektomie	4	10
Konventionelle Hernioplastik (Lichtenstein) bei Rezidiv	8	6	Leberresektion	13	12
Nabelhernien (konventionelle Hernioplastik)	96	115	Pankreasresektion	14	20
			Splenektomie	8	7
<b>Narbenhernie</b>			<b>Magen</b>	<b>51</b>	<b>78</b>
Laparoskopische Hernioplastik (IPOM)	19	30	Gastrektomie	10	11
Konventionelle Hernioplastik	81	96	Magenteilresektion	10	13
			Ösophagusresektion	–	4
<b>STRUMACHIRURGIE</b>	<b>160</b>	<b>181</b>	Laparoskopische Magenresektion	5	3
Subtotale Resektion	61	68	Laparoskopische Funduplicatio	26	47
Thyreoidektomie	42	46			
Hemithyreoidektomie	30	45			
Operationen nach Dunhill	22	19			
Nebenschilddrüse	5	3			



Anzahl	2012	2013	Anzahl	2012	2013
<b>Dünndarm</b>	<b>48</b>	<b>72</b>	<b>Konventionelle Eingriffe</b>	<b>133</b>	<b>148</b>
Dünndarmresektionen	33	36	Konventionelle Ileocecalpolresektion	10	8
Ileostoma-Anlage	8	16	Konventionelle Transversumresektion	14	13
Ileostomarückverlagerung	7	20	Konventionelle Hemikolektomie rechts	38	30
			Konventionelle Hemikolektomie links	6	8
<b>KOLOREKTALE CHIRURGIE</b>	<b>493</b>	<b>583</b>	Konventionelle Sigmaresektion	11	24
<b>Laparoskopische Eingriffe</b>	<b>360</b>	<b>435</b>	Konventionelle Colonsegmentresektion	15	18
Laparoskopische Appendektomie	161	196	Konventionelle TAR	11	15
Laparoskopische Coecumresektion	13	11	Abdominoperineale Exstirpation	3	2
Laparoskopische Ileocecalpolresektion	10	11	Diskontinuitätsresektion nach Hartmann	4	6
Laparoskopische Transversumresektion	2	4	Kolostomarückverlagerung	9	11
Laparoskopische Hemikolektomie rechts	11	19	Transanale Tumorabtragung	12	13
Laparoskopische Hemikolektomie links	28	43			
Laparoskopische Sigmaresektion	102	109	<b>Gesamtzahl aller Operationen*</b>	<b>2.007</b>	<b>2.465</b>
Laparoskopische Colonsegmentresektion	11	12			
Laparoskopische TAR	22	28			
Laparoskopische Hartmannresektion	–	2			

\* Die Gesamtzahl enthält auch Operationen, die nicht in der Auflistung enthalten sind.

# Eingriffe in der Gastroenterologie

Anzahl	2012	2013	Anzahl	2012	2013
<b>ÖSOPHAGOGASTRODUODENOSKOPIEN</b>	1172	1362	<b>ENDOSKOPISCHE SUBMUKOSADISSEKTIONEN ZUR BEHANDLUNG VON GASTROINTESTINALEN FRÜHMALIGNOMEN</b>		10
therapeutisch	169	310			
davon z. B.					
pneumatische Oesophagusballondilatationen		15			
Oesophagusbougieierungen		45	<b>ENDOSKOPISCH RETROGRADE CHOLANGIO-PANKREATIKOGRAPHIEN (ERCP)</b>	292	257
endoskopische Mukosektionen (EMR) Oesophagus/Magen		28	davon (Mehrfachnennung möglich)		
transgastrale Drainage von Pankreaszysten/Abzessen		19	endoskopische Papillotomien	105	131
Schwellendurchtrennung Zenker-Divertikel		4	endoskopische Steinextraktionen mittels Dormiakorb	110	139
			Ballonkatheter		113
<b>ILEOKOLOSKOPIEN</b>	1298	1486	mechanische Lithotripsien		11
therapeutisch	323	975	Endodrainagen-Einlagen/Wechsel	77	77
davon z. B.					
Polypektomien		370	<b>PERKUTANE TRANSHEPATISCHE CHOLANGIODRAINAGEN</b>	17	23
endoskopische Mukosaresektionen (EMR)		166			
Argonplasmakoagulationen		67			
Ballondilatationen		45			



Anzahl	2012	2013	Anzahl	2012	2013
<b>PERKUTANE ENDOSKOPISCHE GASTROSTOMIE (PEG)</b>	18	8	<b>LOKALTHERAPIE VON LEBERTUMOREN (RFA, PEI)</b>		25
<b>ENDOSKOPISCHER ULTRASCHALL</b>	88	100	<b>BECKENKAMMBIOPSIEN</b>	42	33
<b>KONTRASTMITTELUNTERSTÜTZTER ULTRASCHALL (CUS)</b>		67	<b>BRONCHOSKOPIEN</b>	16	16
<b>EINLAGE VON SELBSTEXPANDIERENDEN METALLSTENTS IM GASTRODUODENALTRAKT</b>	11	20	teilweise mit broncholärer alveolärer Lavage (BAL)		
<b>ULTRASCHALLGESTEUERTE FEINNADELPUNKTION (LEBER, PANKREAS, LYMPHKNOTEN ETC.)</b>	61	114	<b>Gesamtzahl aller Interventionen*</b>		3.602

\* Die Gesamtzahl enthält auch Interventionen, die nicht in der Auflistung enthalten sind.



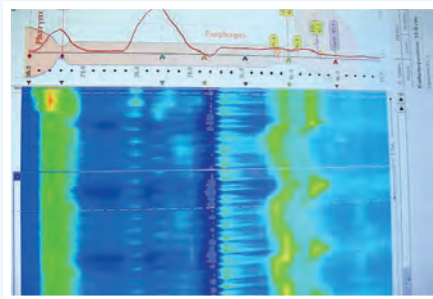
# Refluxchirurgie

Die chronische Refluxerkrankung weist eine zunehmende Inzidenz auf – so klagten 7 % der deutschen Bevölkerung über tägliche Refluxbeschwerden, nahezu 25 % einmal pro Monat.

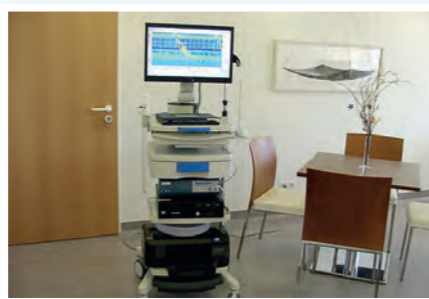Als Therapieoption stehen die medikamentöse PPI-Therapie oder die laparoskopische Fundoplikatio zu Verfügung. Die 2011 in JAMA publizierte „Lotusstudie“ konnte bezüglich der 5-Jahres-Remission für das Symptom „Sodbrennen“ bei einem großen Patientenkollektiv für beide Therapieverfahren eine 85-92 %ige Erfolgsrate aufzeigen.

Eine OP-Indikation besteht bei einer Unverträglichkeit gegenüber PPI, einer mechanischen Refluxsymptomatik oder einem Upside-down-Magen. In allen anderen Fällen sollte die Therapieentscheidung sorgfältig interdisziplinär diskutiert werden.

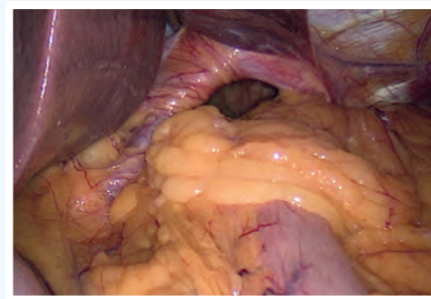
Zur Objektivierung und Einschätzung des Schweregrades der chronischen Refluxerkrankung sind die Gastroskopie, Manometrie und 24-Std.-pH-Metrie (drahtlos mittels Kapselimplantation oder als Impedanzmessung) unerlässlich.



Manometriebefund



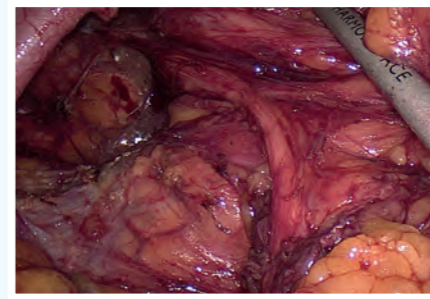
Manometriegerät



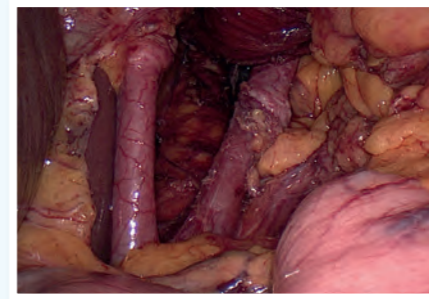
laparoskopischer Situs einer Hiatushernie

In 2013 wurde innerhalb unseres Viszeralmedizinischen Zentrums eine Spezialsprechstunde für betroffene Patienten eingerichtet (telefonische Anmeldung unter der Tel.-Nr. 0761/1301-250). In dieser Spezialsprechstunde werden die Patienten eingehend interdisziplinär beraten und der notwendige diagnostische Algorithmus festgelegt. Nach Abschluss der ausführlichen Diagnostik wird die individuelle Therapie interdisziplinär besprochen und als Empfehlung an Sie übermittelt.

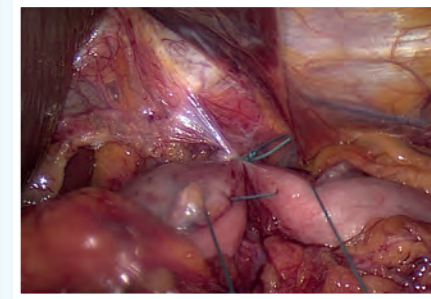
Falls es zu einer Operation kommt, wird dies ausschließlich in laparoskopischer Technik durchgeführt. Zur Verstärkung der Zwerchfellschenkel verwenden wir bei der Hiatusplastik Bionetz-Streifen, die das Gewebe verstärken aber mit dem Ösophagus bzw. dem Magen nicht in Berührung kommen. Die Fundoplikatio wird vorzugsweise als 360° Manschette ausgebildet.



Hiatuspräparation mit Darstellung des N. vagus



Zwerchfellschenkel vor der Hiatusplastik



Anlage der Fundoplicatio

# Kasuistik: Intraabdomineller GIST-Tumor

## ANAMNESE

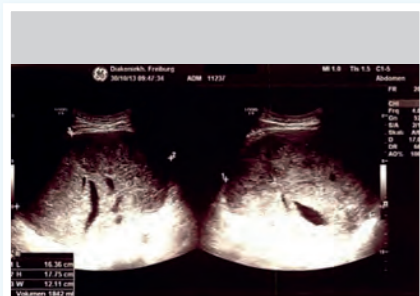Die Aufnahme des 40-jährigen Patienten Herrn H. in unser Viszeralmedizinisches Zentrum erfolgte mit einer in den letzten Wochen entstandenen Schwellung des Oberbauches. Er beklagte ein Druckgefühl sowie gelegentlich auftretende Schmerzepisoden. Vorerkrankungen bestanden keine.

## DIAGNOSTIK

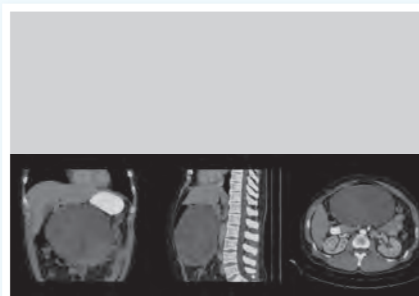
Bei der körperlichen Untersuchung fiel bei der Inspektion eine deutliche Schwellung im Oberbauch auf, hier tastete sich eine derbe, nicht eindrückbare Resistenz.

Sonographisch imponierte ein glatt begrenzter, stark durchbluteter, nahezu runder Tumor von 16 x 17 x 12 cm Ausdehnung, welcher die Oberbauchorgane verdrängte.

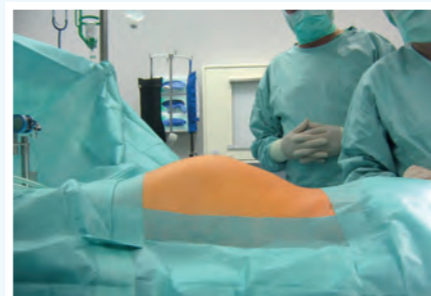Im Computertomogramm bestätigte sich der Befund, jedoch ließ sich anhand der Bildgebung keine eindeutige Organzugehörigkeit feststellen. Gastroskopisch konnte nur eine Kompression des Magens von außen gesehen werden, vom Magen selbst ging der Tumor nicht aus.



Oberbauchsonografie



Tumor im Computertomogramm



präoperativer Situs

Unter der Verdachtsdiagnose eines großen gastrointestinalen Stromatumors (GIST) wurde die operative Therapie geplant. Intraoperativ stellte sich im Oberbauch ein beweglicher Tumor dar, der am ehesten vom Mesocolon transversum auszugehen schien. Da der Tumor ebenfalls am Magen adhären war wurden zur radikalen Exstirpation letztendlich eine Magenmanschettenresektion sowie eine Colon transversum-Segmentresektion nötig.

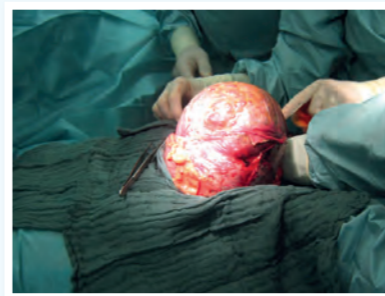
## PATHO-HISTOLOGISCHER UNTERSUCHUNGSBEFUND

Histologisch bestätigte sich der Verdacht eines GIST, welcher sich bei geringer Mitoserate in die Prognose-Gruppe IIIb einordnen ließ und trotz der

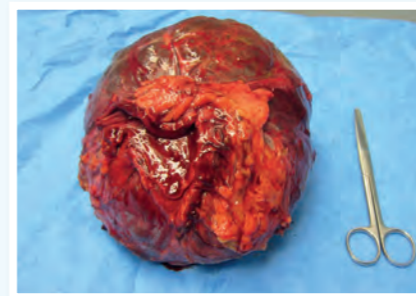
Größe nur einem mittleren Progressionsrisiko entspricht. Zusätzlich ließ sich eine Mutation im PDGRF-Gen im Exon 18 nachweisen, welche mit einer Resistenz auf das zur adjuvanten Therapie verwendete Imatinib assoziiert ist. Daher erfolgte keine weitere adjuvante Therapie.

## VERLAUF

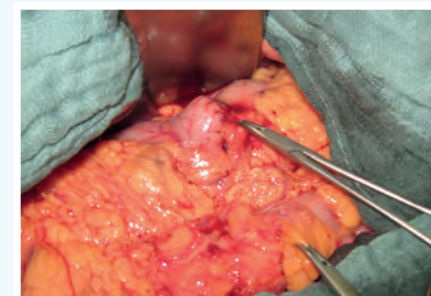
Eine Woche postoperativ konnte der Patient aus der stationären Behandlung entlassen werden. Es wurden regelmäßige sonographische Kontrolluntersuchungen zur Nachsorge vereinbart.



Intraoperativer Situs vor Exstirpation



Exstirpierter Tumor



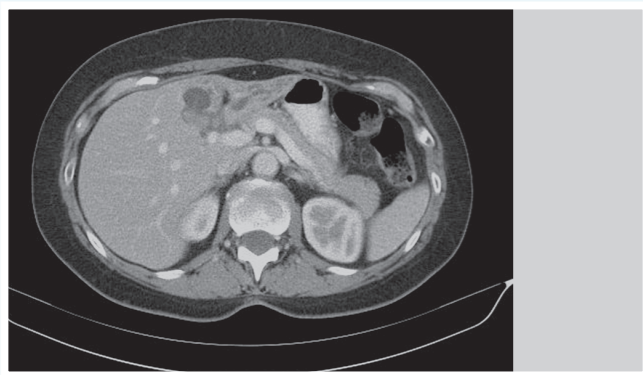
OP-Situs nach Tumorentfernung mit Magenmanschettenresektion und Colon transversum Segmentresektion

## Kasuistik: Klatskin III Tumor

### ANAMNESE

Eine 61jährige Patientin stellte sich mit seit einem Tag andauernden kolikartigen Oberbauchbeschwerden notfallmäßig zur weiteren Abklärung in unserem Viszeralmedizinischen Zentrum vor.

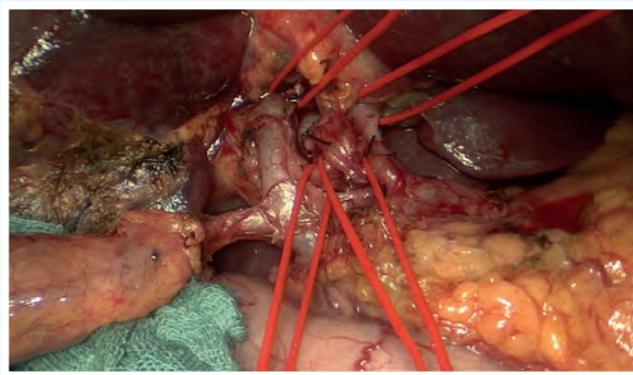
Durch den Hausarzt war sonographisch eine zystische Raumforderung unklarer Genese im linken Leberlappen gesehen worden. Fieber oder eine B-Symptomatik bestanden nicht. Wesentliche Nebenerkrankungen bestehen ebenfalls nicht.



CT mit zentral gelegenem Tumor

### DIAGNOSTIK

Abdomensonographie/MRT-Abdomen/CT-Abdomen: 2,5 cm großer Rundherd im Lebersegment IVa, angrenzend an das Lig. falciforme, mit teils zystisch-nekrotischen Anteilen bei deutlich erweiterten Gallenwegen im linken Leberlappen mit Doppelflintenphänomen ohne Erweiterung des Ductus choledochus oder Hinweis für LK- oder Organmetastasen.



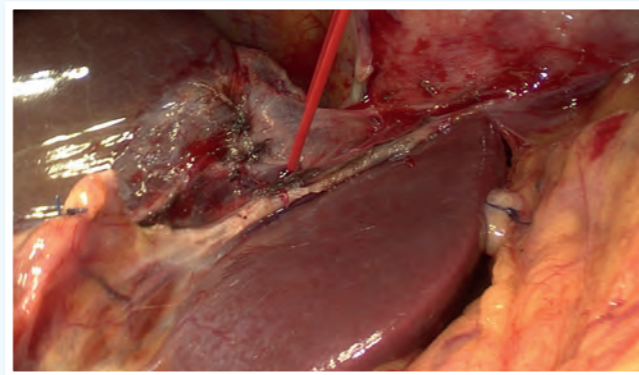
Präparation am Lig. Hepatoduodenale

### SONOGRAPHIEGESTEUERTE BIOPSIE

Infiltrate durch Verbände eines mäßig differenzierten, teils duktal, teils kribri-form imponierenden Adenokarzinoms.

### LABOR

Erhöhung der Transaminasen, der gamma-GT und der alkalischen Phosphatase, die Tumormarker CEA, Ca 19-9 und alpha-Fetoprotein lagen im Normbereich. In der Zusammenschau der Befunde stellte sich der Verdacht auf ein cholangiozelluläres Karzinom, Klatskin III.



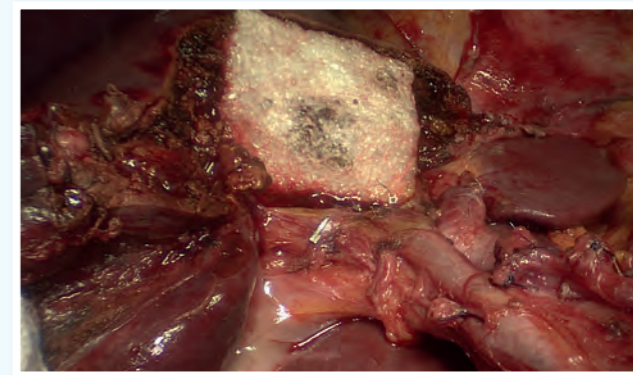
Li. Lebervene über dem Lo. Caudatus angeschlungen

### PATHO-HISTOLOGISCHER UNTERSUCHUNGSBEFUND

Patho-histologisch bestätigte sich der Befund eines 2,5 cm durchmessenden, z.T. regressiv veränderten, mäßig differenzierten, partiell fast papillären Adenokarzinoms eines großen intrahepatischen Gallenganges mit Infiltration einer Lebervene. TNM-Klassifikation nach UICC, 7. Auflage 2010: pT2a, pN0, cM0, R0, G2.

### VERLAUF

Neun Tage postoperationem wurde die Patientin bei Wohlbefinden entlassen. In unserem interdisziplinären Tumorboard wurde keine Diagnose zu einer adjuvanten Therapie gestellt.



Situs nach Hemihepatektomie links

## Kasuistik: Dünndarm-GIST

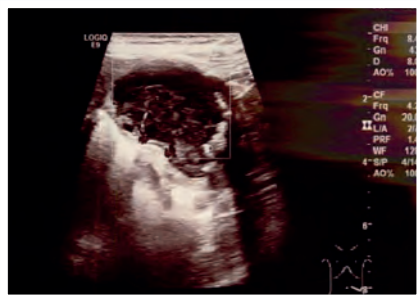### ANAMNESE

Bei der 61-jährigen Patientin kam es im Oktober 2013 erstmalig zum Auftreten einer Hb-relevanten unteren gastrointestinalen Blutung. An relevanten Vorerkrankungen sind ein asymptomatischer M. Crohn sowie eine chronische Niereninsuffizienz bei beidseitigen Zystenieren bekannt. In einer daraufhin auswärtig durchgeführten endoskopischen Abklärung (Gastroskopie und Koloskopie) konnte keine Blutungsquelle ermittelt werden. Bei der weiterführenden Diagnostik mittels Kapsel-Endoskopie, Ballon-Intestinoskopie und CT-Angiographie konnte keine Blutungsquelle lokalisiert werden.

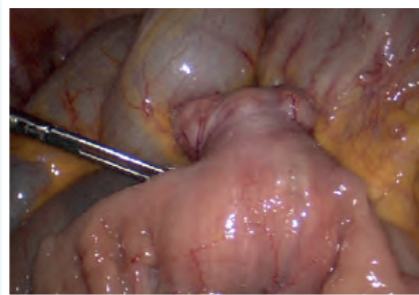Bei erneuter perianaler Blutung erfolgte am 11.11.2013 die stationäre Aufnahme in unser Viszeralmedizinisches Zentrum. Bei einem Hb von 4,8 g/dl und deutlicher Anämiesymptomatik wurden zunächst insgesamt 3 Erythrozytenkonzentrate transfundiert. Die initiale Abdomen-Sonographie (vgl. Sonobild) zeigte einen GIST-typischen, vom Dünndarm ausgehenden Tumor im linken Unterbauch.

Vor diesem Hintergrund wurde umgehend eine diagnostische Laparoskopie durchgeführt.

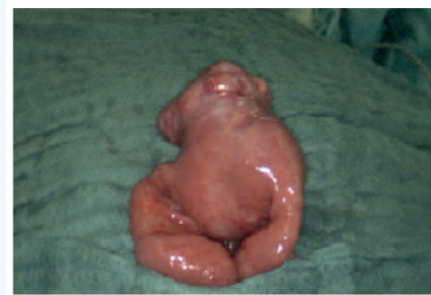Dabei bestätigte sich bei ansonsten unauffälligem, intraabdominellem Situs das Vorliegen eines GIST-Tumors ca. 1,5 Meter von der Bauhin'schen Klappe entfernt und es erfolgte eine laparoskopisch assistierte Dünndarmsegmentresektion



Nachweis eines GIST-Tumors in der initialen Sonographie



laparoskopischer Situs



Tumor vor der Resektion

### PATHO-HISTOLOGISCHER UNTERSUCHUNGSBEFUND

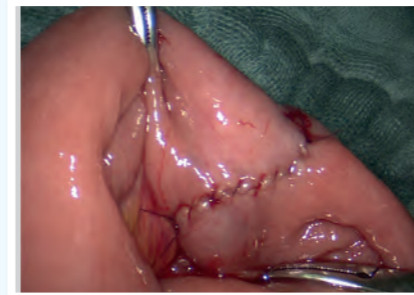Histologisch bestätigte sich ein Jejunumsegment mit einem die Dünndarmschleimhaut fokal oberflächlich arrodierenden, 4 cm durchmessenden, spindelezellig, teils epitheloiden mesenchymalen Tumors mit ca. 3 Mitosen pro HPF bei tumorfreien Schleimhautresektionsrändern und zur Zirkumferenz hin oberflächlich nachweisbaren Anteilen.

Immunhistochemisch stark positiver Nachweis von CD117, CD34 eher negativ, eventuell unspezifische, leicht positive Expression von S100. Über den Nachweis von Ki67 findet sich ein sehr vereinzelt disseminierter Proliferationsindex < 1%.

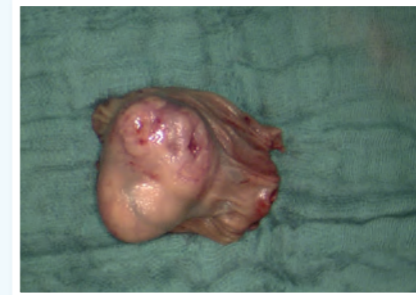
Aufgrund Größe und geringer Mitoserate würde sich der vorliegende Befund in die prognostische Gruppe 3A entsprechend eines noch benignen gastrointestinalen Stromatumors einordnen lassen.

### VERLAUF

Nach komplikationslosem postoperativen Verlauf konnte die Patientin am 8. postoperativen Tag bei Wohlbefinden aus unserer stationären Behandlung entlassen werden. Aufgrund des benignen einzustufenden GIST besteht keine Indikation zur adjuvanten Therapie.



Dünndarmanastomose nach Resektion



Präparat

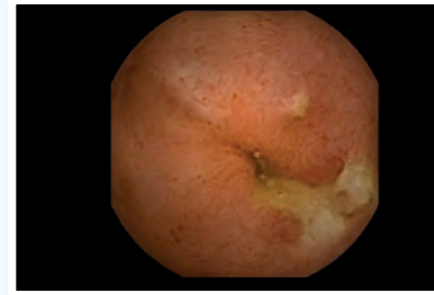
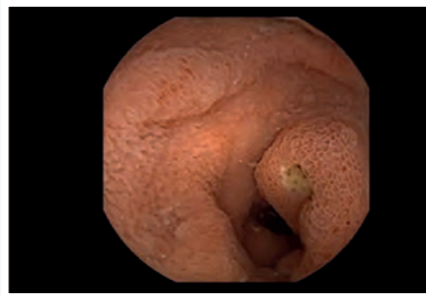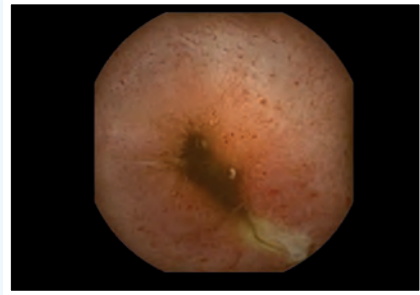
## Kasuistik: Kapselendoskopie

### ANAMNESE

Die Einweisung des Patienten erfolgte zur Abklärung von seit Monaten bestehender abdomineller, kolikartiger Schmerzen, welche in den letzten 2 Tagen vor Aufnahme zunahmen. Die auswärtige Gastro- und Koloskopie lag 2 Jahre zurück und war unauffällig. Als Grunderkrankung bestand ein Morbus Bechterew.

### DIAGNOSTIK

Sonographisch zeigte sich ein Subileusbild mit distendierten Dünndarmschlingen. Die Dünndarmdarstellungen nach Sellink und mittels MRT erbrachten keine weiterführenden Informationen. Aufgrund der Vorerkrankung (M. Bechterew) und erhöhtem Calprotectin im Stuhl wurde an eine mukosale Beteiligung im Rahmen der Grunderkrankung gedacht. Da diese Entität aber fast immer asymptomatisch ist wurde differential-diagnostisch aber auch an eine chronisch-entzündliche Darmerkrankung, in diesem Falle



Crohntypische Schleimhautulzerationen im Jejunum und Ileum



an einen Morbus Crohn gedacht. Eine ÖGD inklusive Jejunoskopie sowie eine Ileokoloskopie mit tiefer Intubation des terminalen Ileums erbrachten jedoch keinen wegweisenden Befund. Nach Prüfung der Passagefähigkeit des Dünndarmes mittels einer „Patency-Kapsel“, die sich im Zweifelsfall problemlos auflöst, zeigte die anschließende Kapselendoskopie multiple, ulzeröse Schleimhautläsionen im Jejunum und Ileum, die mit einem Morbus Crohn vereinbar waren.

### THERAPIE

Wir begannen eine Therapie mit Budesonid, der weitere Verlauf bleibt abzuwarten.

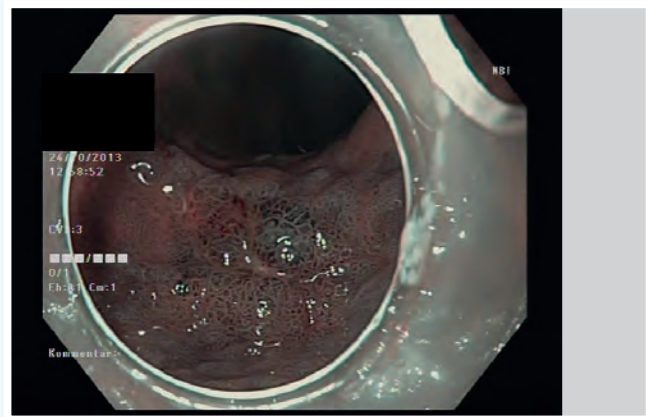
## Kasuistik: Endoskopische Submukosadisektion (ESD)

### ANAMNESE

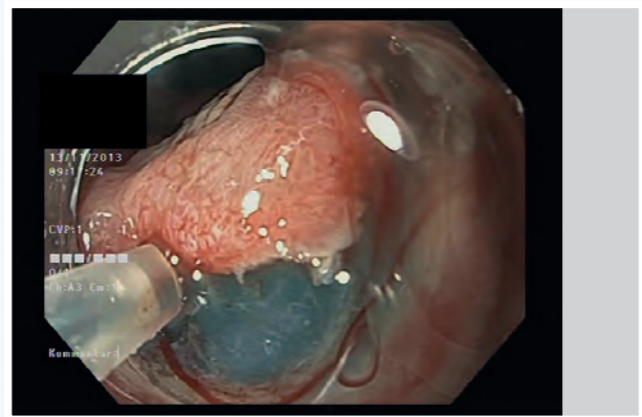
Aufgrund eines abnormen Gewichtsverlustes von 7 kg in einem halben Jahr, wurde bei dem 76-jährigen Patienten auswärts eine ÖGD durchgeführt. Nachdem ein Adenokarziom des Magens durch Biopsie diagnostiziert wurde, erfolgte die Einweisung in unsere Klinik zum Staging und zur Therapieplanung.

### DIAGNOSTIK

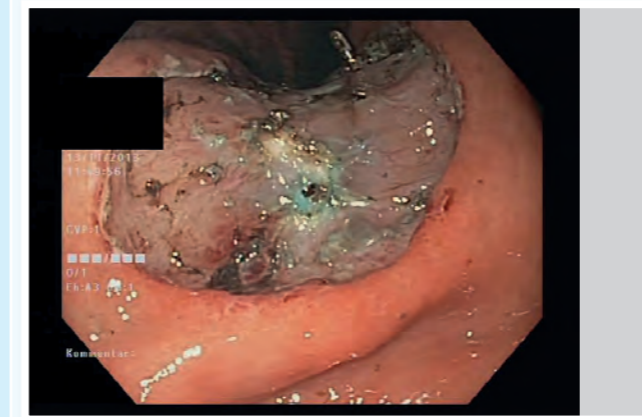
Im Rahmen des Staging wurden mittels CT-Thorax /-Abdomen und der Abdomensonographie Fernmetastasen ausgeschlossen. Nachdem die Endosonographie keine Infiltration der Submucosa zeigte, und somit ein vermutlich auf die Mukosa beschränktes Magenfrühkarzinom vorlag, wurde die endoskopische Submukosadisektion (ESD) durchgeführt.



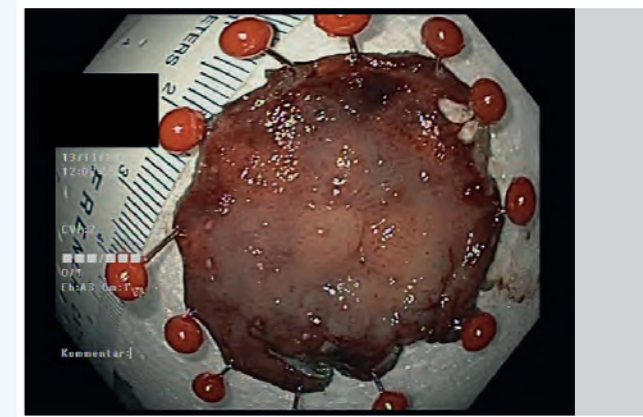
Ausgangsbefund (NBI-Modus)



Unterspritzung mit Aufschwemmen der Submucosa



Resektionsfläche



En bloc-Resektat

### THERAPIE

Die ESD erfolgte in Sedo-Analgesie primär komplikationslos. Das Magenfrühkarzinom konnte en bloc entfernt werden. Die Histologie bestätigte die R0-Resektion sowie ein auf die Mukosa begrenztes Magenfrühkarzinom (Stadium pT1a cN0 cM0 G1 R0).

Damit war die lokal-endoskopische Therapie kurativ, weitere Maßnahmen waren nicht erforderlich. Die Lebensqualität des Patienten ist durch die Maßnahme nicht beeinträchtigt, die Entlassung konnte nach 4-tägigem stationärem Aufenthalt nach Hause erfolgen.

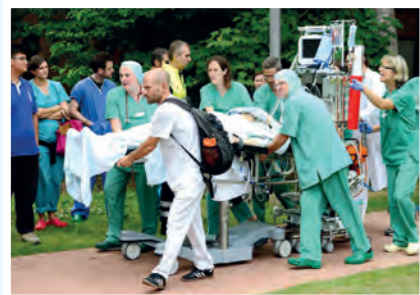# „Chirurgische Wunder“

## ANAMNESE

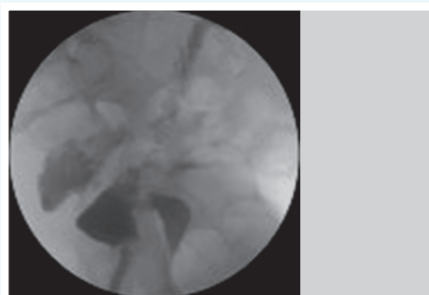
Bei einer 79-jährigen Patientin wurde in einer auswärtigen Klinik wegen eines Rektumkarzinomes eine tiefe anteriore Rektumresektion durchgeführt. Aufgrund einer Ischämie des anastomosierten Colon descendens war im unmittelbaren postoperativen Verlauf eine Diskontinuitätsresektion mit Anlage eines endständigen AP transversalis notwendig.

Die Patientin stellte sich in unserem Viszeralmedizinischen Zentrum zur Rekonstruktion der Darmpassage vor.

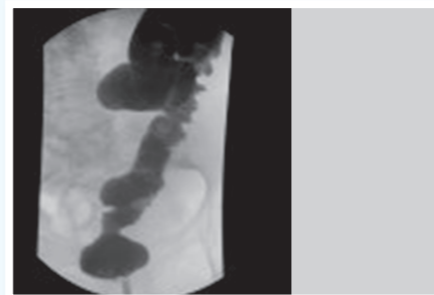
Die Rekonstruktions-Operation war – bedingt durch ausgeprägte Adhäsionen sowie einen sehr kurzen Gefäßstiel des Colon transversum – anspruchsvoll. Erschwerend kam hinzu, dass die Operation genau an dem Tage durchgeführt wurde, als wir eine anonyme Bombendrohung erhielten. Nach dem mutigen und verantwortungsvollen Entschluss aller Verantwortlicher das gesamte Krankenhaus zu evakuieren (was in nur 26 Minuten gelang) galt es auch dieses neue Problem für die Patientin zu lösen. Die Operation musste mitten in der Präparation unterbrochen werden, die Bauchdecke wurde provisorisch verschlossen und die Patientin intubiert und beatmet in die Aula des gegenüberliegenden Gymnasiums verbracht



Evakuierung der Patienten (Bild 1), Badische Zeitung/Schneider



erste Anastomosenkontrolle (Bild 2)



zweite Anastomosenkontrolle (Bild 3)



(Bild 1). Nach der Entwarnung wurde die Operation fortgesetzt und die Speisepassage mit einer tiefen Rektumanastomose unter Anlage eines protektiven Ileostomas beendet.

## VERLAUF

Nachdem sich die Patientin von dieser strapaziösen, insgesamt (incl. „Operationspause“) 10-stündigen Operation erholt hatte, zeigte die Röntgenkontrolle der Anastomose acht Tage nach der Operation eine ausgedehnte präsakrale Insuffizienz sowie eine breite rektovaginale Fistel (Bild 2). In dieser Situation wurde die rektovaginale Fistel durch einen transvaginal durch-

geführten Fistelverschluss plastisch verschlossen. Durch ein zweites Wunder heilte dieser Fistelverschluss ab. Nach einem 3-monatigen Intervall erfolgte am Ende des Jahres eine erneute Röntgendarstellung der Anastomose (Bild 3). Die Kontrastdarstellung zeigte nun eine vollkommen reizlose Anastomose, nebenbefundlich zeigte sich das Coecum im linken Mittelbauch, was Folge der bei der ersten Operation notwendigen komplexen Rotation der Mesenterialachse war. Das protektive Ileostoma konnte problemlos zurückverlagert werden; die Patientin wurde eine Woche nach der Ileostoma-Rückverlagerung bei vollständiger Kontinenz entlassen.



Patientenevakuierung wegen einer Bombendrohung am 04.07.2013, Badische Zeitung/Schneider

## Wichtige Telefonnummern

### Viszeralchirurgische Klinik

	Telefon	Fax
SEKRETARIAT	0761 1301-222	1301-622
ZENTRALE NOTAUFNAHME	0761 1301-225 0761 1301-250	1301-625
DIENSTH. ARZT	0761 1301-93200	
STATION C1A	0761 1301-242	1301-642
STATION C2A	0761 1301-203	1301-603
STATION C2B	0761 1301-274	1301-674

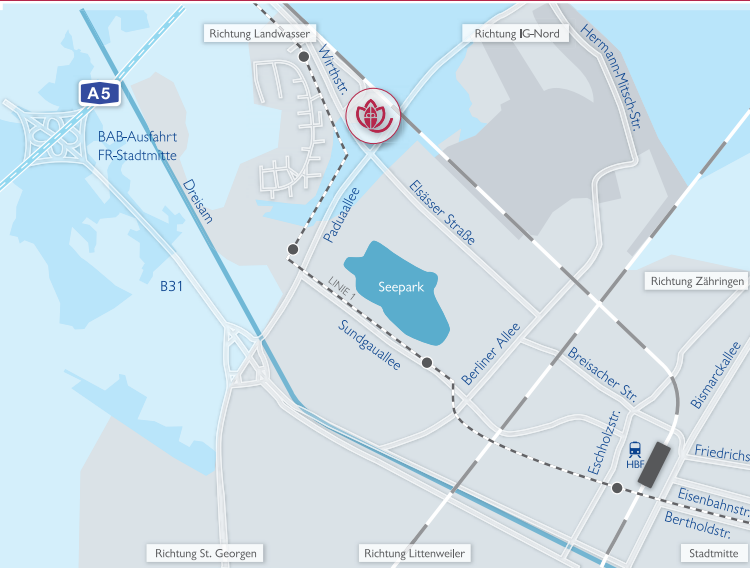### Gastroenterologische Klinik

	Telefon	Fax
SEKRETARIAT	0761 1301-233	1301-633
MEDIZINISCHE AMBULANZ	0761 1301-226	1301-626
DIENSTH. ARZT	0761 1301-93300	
ENDOSKOPIE	0761 1301-217	
STATION M1A	0761 1301-292	1301-692
STATION M1B	0761 1301-275	1301-675
STATION M2A	0761 1301-295	1301-695
STATION M2B	0761 1301-276	1301-676





## So finden Sie uns



**Evangelisches  
Diakoniekrankenhaus**  
Akad. Lehrkrankenhaus  
der Universität Freiburg

### **Evangelisches Diakoniekrankenhaus**

Wirthstraße 11  
79110 Freiburg  
Telefon: 0761 1301-01  
Fax: 0761 1301-101  
E-Mail: [info@diak-fr.de](mailto:info@diak-fr.de)



[www.diakoniekrankenhaus.de](http://www.diakoniekrankenhaus.de)